

L'esame clinico ginecologico ed ostetrico

Prof. Augusto Carluccio

Esame clinico ginecologico ed ostetrico

Percorso diagnostico

- Segnalamento
- Anamnesi
- EOG
- EOP
- Diagnostica per immagini
- Esami collaterali

Obiettivi

- Diagnosi
- Prognosi
- Valutazione costi/benefici
- Terapia



segnalamento

- Identificazione
 - Chip
 - Marche particolari
 - Boli ruminali
 - Tatuaggi
 - Documenti di accompagnamento libretti pedigree...



segnalamento

- Età
- Sesso
 - Intero
 - Costo (o tempo) intervento
- Categoria produttiva



Anamnesi ambientale

- Tipologia e condizione dei ricoveri
 - Singoli/colettivi
 - Separazione M/F
- Personale addetto
- Alimentazione
 - Razionamento
 - Tipologia di alimento



Anamnesi collettiva

- Animali coinvolti
- Nuovi ingressi
- Trattamenti effettuati
 - Interventi vaccinali/antiparassitari
 - Trattamenti antibiotici
 - Trattamenti omonali (???)
- Indici di fertilità
 - Tassi di rimonta
 - Parti/anno




**Anamnesi individuale
cagna/gatta**

- Età al primo calore
- Fase del ciclo estrale
- Cicli/anno
- Trattamenti ormonali
- Interruzione gravidanza
- Posposizione estro
- Profilassi vaccinale/antiparassitaria
- Gravidanza
- Parto
- Puerperio e lattazione



**Anamnesi individuale
cavalla**

- Risultati riproduttivi nelle stagioni precedenti
- Profilassi di stato vaccinale/antiparassitaria
- Gravidanza
- Parto
- Secondamento
- Puerperio
- Durata ciclo
- Trattamenti ormonali
- Stalloni usati
- Monitor inseminazioni



**Anamnesi individuale
bovina**


- Regolarità dei cicli estrali
- Numero partori e data ultimo parto
- Trattamenti
- Gravidanza
- Parto/ Districcio
- secondamento
- Puerperio
- Toro utilizzato





Esame obiettivo generale (EOG)

1. Sviluppo scheletrico e costituzione
2. Stato di nutrizione e tono muscolare
3. Stato del sensorio
4. Atteggiamenti e segni particolari
5. Cute e connettivo sottocutaneo
6. Mucose apparenti
7. Linfonodi esplorabili
8. Temperatura
9. Polo
10. Respira
11. Grandi funzioni organiche



Esame obiettivo generale (EOG)

- ▀ Cachessia/obesità
- ▀ Zoppie/traumatismi bacino
- ▀ Linfadenomegalia (leishmania)
- ▀ Lesioni mucose genitali (VT)



Esame obiettivo generale (EOG)

- ▀ Stato di nutrizione
- ▀ Lesioni congenite o acquisite
- ▀ Arti

Esame obiettivo generale (EOG)


- BCS
- Atteggimento (fissarsi il fianco, sguardo fisso...)
- Lesioni arti (lesioni nervose post parto..)
- Lesioni di capezzoli

Esame obiettivo particolare (EOP)


- Ispezione dei genitali esterni**
 - Conformazione labbra vulvari
 - Scolo/prolasso
 - Neoformazioni
- Ispezione vaginale**
- Colposcopia**
- Citologia vaginale**
- Palpazione transrettale**
- Diagnostica per immagini**
- Esami di laboratorio**

Esame obiettivo particolare (EOP)


Neoplasia cagna



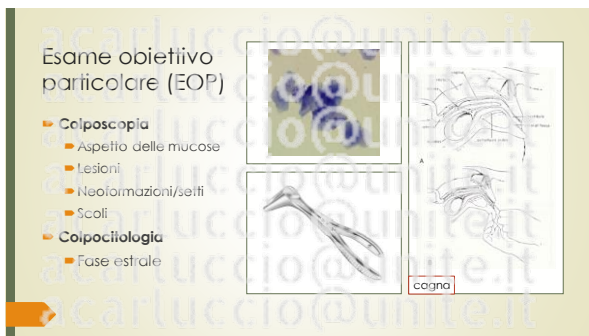
Conformazione vulva cavala



Torsione uterina bovina










Esame obiettivo particolare (EOP)

- **Colposcopia**
 - Fase estrale
 - Aspetto clitoride e mucose
 - Visualizzazione cervice
 - Lesioni/lacinie
 - Neoformazioni
 - Scoli
 - Raccolte (urovagina)



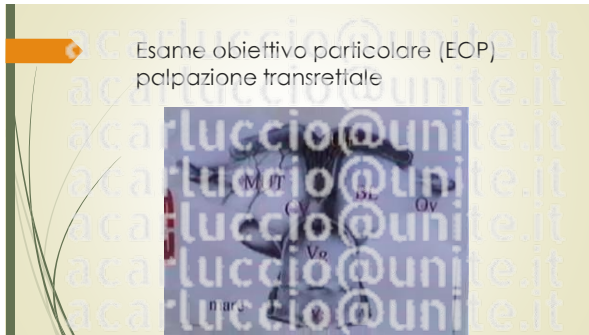
Esame obiettivo particolare (EOP)

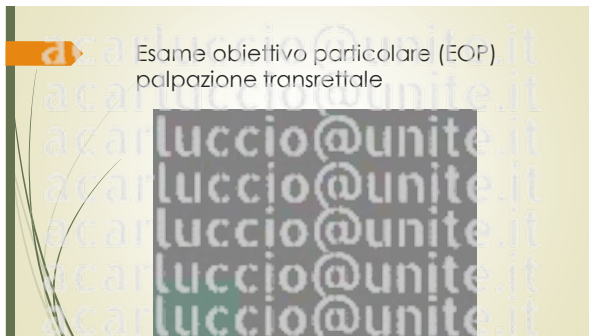
- **Colposcopia**
 - Fase estrale
 - Aspetto clitoride e mucose
 - Visualizzazione cervice
 - Lesioni/lacinie
 - Neoformazioni
 - Scoli
 - Raccolte (urovagina)



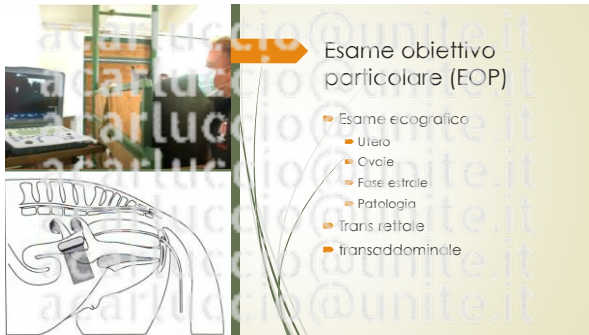
Esame obiettivo particolare (EOP) palpazione transrettale


- | | |
|---|--|
| <ul style="list-style-type: none"> ■ Utero e Corna <ul style="list-style-type: none"> ■ Dimensioni ■ Simmetria ■ Consistenza e tono delle pareti ■ Mobilità ■ Pasticità ■ Contenuto <ul style="list-style-type: none"> ■ Gravidanza ■ Esercizio | <ul style="list-style-type: none"> ■ Cervice <ul style="list-style-type: none"> ■ Dimensioni ■ Consistenza ■ Ovaie <ul style="list-style-type: none"> ■ Dimensioni e forma ■ Mobilità ■ Consistenza ■ Strutture funzionali |
|---|--|





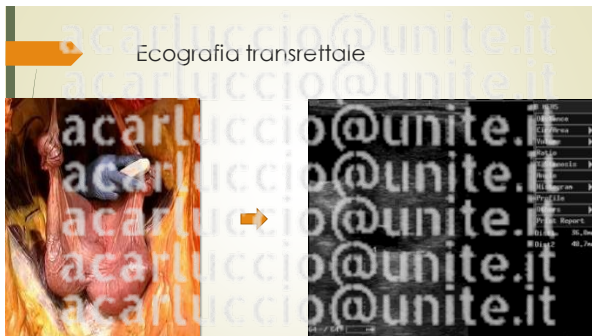


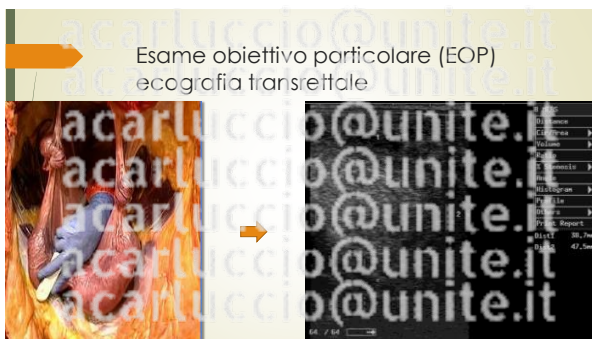






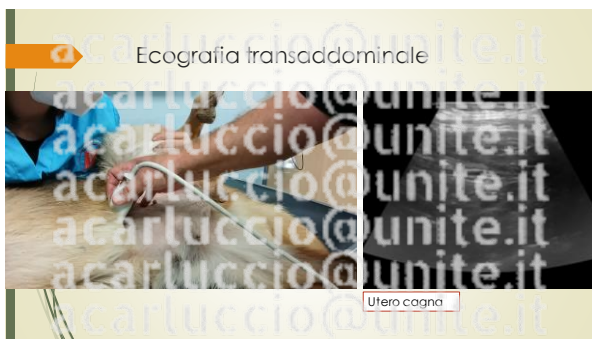














Ecografia transaddominale

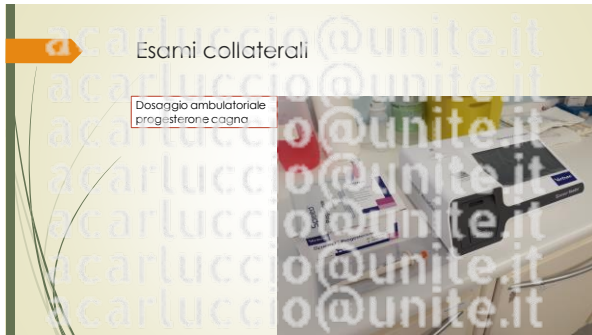

Esami collaterali

- Emato-biochimico
- Dosaggi ormonali
 - Progesterone
 - LH
- Esami culturali
 - Tampone cervico-uterino
 - Tampone dalla fossetta clitoridea (equidi)
- Biopsie
- Test genetici
 - ematofradili

Esami collaterali









acarluccio@unite.it

Esame ostetrico
cagna/gatta

- Esame fisico
 - Genitali esterni
 - Uterina
 - Secrezioni
 - Mammelle
 - Secreto
 - noduli
 - temperatura

acarluccio@unite.it

Esame ostetrico
cagna/gatta

- Esame ecografico
 - Datazione gestazione
- Esame radiografico
 - Numerosità cuccioli
- Esami di laboratorio
 - progesterone

acarluccio@unite.it

Esame ostetrico
cagna/gatta

- Determinazione età gestazionale

Dogs	ICC	BP	Autori
Small breed	DPB = (mm - 68.68) / 1.53	DPB = (mm - 25.11) / 0.61	Beccaglia et al., 2016
Medium breed	DPB = (mm - 82.13) / 1.80	DPB = (mm - 29.18) / 0.70	Beccaglia et al., 2016
Large breed	DPB = (mm - 105.1) / 2.5	DPB = (mm - 30) / 0.80	Alonge et al., 2016
Giant breed	DPB = (mm - 86.1) / 1.90	DPB = (mm - 29) / 0.70	Alonge et al., 2016
Cats	DPB = (mm - 62.03) / 1.10	DPB = (mm - 23.39) / 0.47	Beccaglia et al., 2016

Esame ostetrico
cagna/gatta

- Determinazione età gestazionale



ICC in cagna 36 giorni prima del parto (Alonso 2016)

RP in cagna 59 giorni prima del parto (Alonso 2016)

Esame ostetrico
cagna/gatta

- Palpazione
 - Aumento volume addome
- Ispezione vaginale
 - Presenza e posizionamento di cuccioli incanalati



Esame ostetrico
cagna/gatta

- DISPOSIZIONE
 - longitudinale
- PRESENTAZIONE
 - Anteriore/posteriore
- POSIZIONE
 - dorsale
- ATTEGGIAMENTO
 - Testa ed arti estesi



Esame estetico cavalla


- Anamnesi
 - Data ovulazione
 - Tecnica di inseminazione
 - Dati su stallone
 - Profilassi vaccinale
 - Trivalente 6° - 7° - 9° mesi
 - Spostamento in paddok singolo/box parto


Esame estetico cavalla

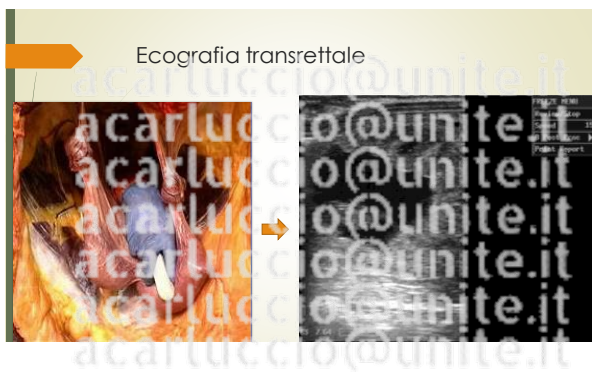- Visita clinica
 - Aspetto dei genitali esterni
 - Secrezioni mammarie
 - Scali/prolassi
 - Lassità legamentosa
- Ispezione vaginale
 - Presenza feto incanalato

preparazione al parto

- Capezzi verticali
- Imperforamento
- Lassità legamentosa
- Rilasciamento genitali esterni





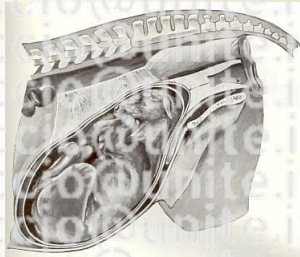


Ecografia transrettale



Posizionamento feto in gravidanza

- DISPOSIZIONE
 - longitudinale
- PRESENTAZIONE
 - Anteriore
- POSIZIONE
 - inferiore
- ATTEGGIAMENTO
 - Testa ed arti flessi



Esame ostetrico cavalla

- Esami di laboratorio
 - Dosaggio progesterone
 - Calcio nel secreto mammario
 - Previsione data parto



Previsione data parto (foal watch)

- Kit commerciale
- Livelli di calcio nel latte
- Viraggio blu
- > 200 ppm parto in 24h
- 300-500 ppm parto imminente



Posizionamento feto al parto

- DISPOSIZIONE
 - longitudinale
- PRESENTAZIONE
 - Anteriore
- POSIZIONE
 - dorsale
- ATEGGIAMENTO
 - Testa ed arti estesi



« Il feto ha assunto completamente la posizione antepiede. La vesica urinaria ha preso la sua posizione nella vagina »

Esame ostetrico bovina

- Anamnesi
 - Data inseminazione
 - Toro utilizzato (linee latte/carne)
 - Tempo asciutta
 - Piano alimentare adeguato



Esame ostetrico
bovina

- Visita clinica
 - Lassità legamentosa
 - Presenza di secrezioni
 - Scioglimento tappo mucoso
 - Scarti maleodoranti
 - Prolasso/sutura


Esame ostetrico
bovina
rilievi

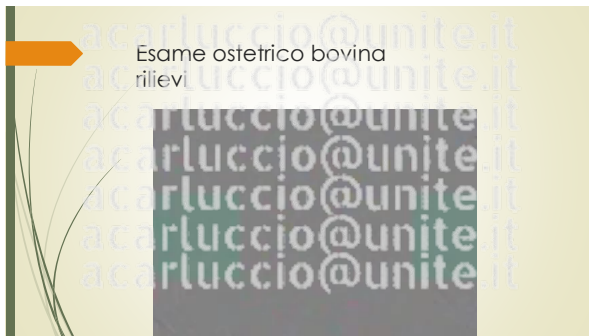


Augusto Carluccio
photo

Esame ostetrico
bovina

- Palpazione transrettale
 - Simmetria/asimmetria
 - Doppia parete
 - Posizionamento feto
- Esame ecografico








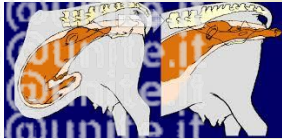
Posizionamento feto in gravidanza

- DISPOSIZIONE
 - longitudinale
- PRESENTAZIONE
 - Anteriore
- POSIZIONE
 - dorsale
- ATTEGGIAMENTO
 - Testa ed arti flessi



Posizionamento feto al parto

- DISPOSIZIONE
 - longitudinale
- PRESENTAZIONE
 - Anteriore
- POSIZIONE
 - dorsale
- ATTEGGIAMENTO
 - Testa ed arti estesi



Domande???



Testi di riferimento

- Ciaramella, P., & Guccione, J. (2014). *Semiologia clinica veterinaria*. Poletto Editore: Milano, Italy.
- Hafez, E. S. E., & Hafez, B. (2011). *Riproduzione negli animali d'allevamento*. libreriauniversitaria.it ed..
- Noakes, D. E., Parkinson, T. J., & England, G. C. (2018). *Arthur's Veterinary Reproduction and Obstetrics*. Elsevier Health Sciences.
- England, G. (2012). *Dog breeding, whelping and puppy care*. John Wiley & Sons.
- Samper, J. C., McKinnon, A. O., & Pycock, J. (2006). *Current Therapy in Equine Reproduction 11th ed.* Elsevier Health Sciences.
- Sali, G., (2013). *Gestione clinica della riproduzione bovina*. Point Veterinare Italia

Grazie per
l'attenzione

acarluccio@unite.it